좌측 발목 ATFL 완전 파열 · 보존치료 재활 보고서

신성수 · 부상 2026-10-03 · DNA 주사 매주 월 (10/12~) · 작성 2026-10-22

최신 수치

좌 런지 배굴	붓기 (좌/우 폭 비율)	최근 통증
33.8° (보정 34.9°)	**1.01** 중족부	**2** / 10
10/21 오전 (집 11:14) · 발끝-벽 -	10/22 · 전족부 1.01	10/22 오전

발목 재활 수행률 (누적)	허리 강화(코어) 수행률 (누적)	다음 진료
59%	**14%**	**10/26 (월) 10:30**
19/32 · 4개 운동	4/28 · 4개 운동	시대병원 DNA 주사

통증 추이 (0~10)

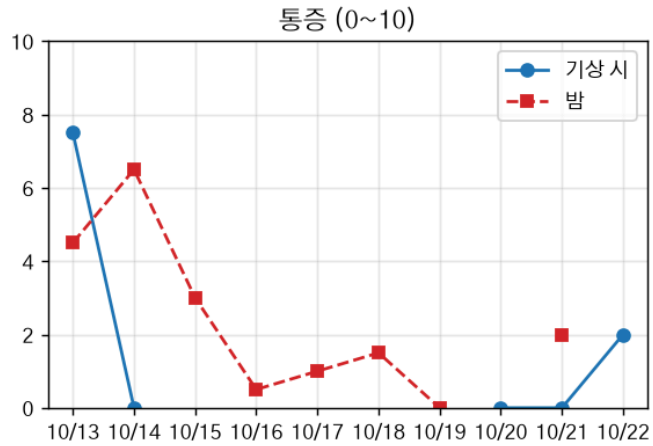

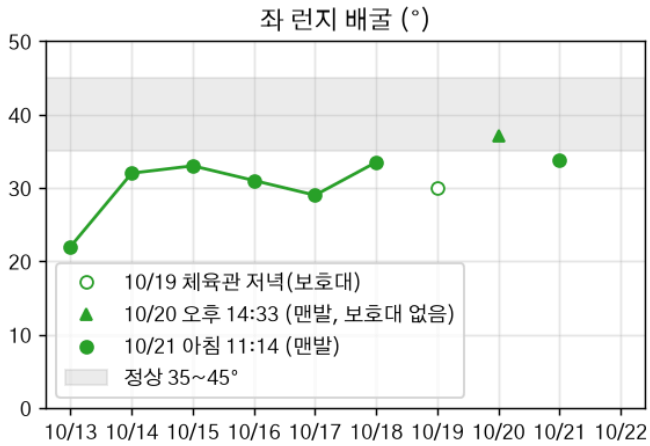

통증 기록

굵은 숫자 = 통증(0~10). 라벨: 기상 = 기상 시, 낮·운동 = 운동 전후·낮, 밤 = 밤

10/13 (화)

하루	기상 **7~8** → 5걸음 후 5→4→3→2→1로 감소 · 낮·운동 **1~2** · 밤 야간 통증으로 깨지 않음
밤	낮·운동 **4~5** · 밤 계단 하행 후 새벽 3시까지 잠들기 힘들 정도로 욱신거림 — 발등 저릿함

10/14 (수)

하루	기상 **0** (첫 몇 걸음 통증도 없음) — 절뚝거림 감소. 운동 2(벽 밀기)에서 처음 종아리 쓰이는 느낌, 정강이 근육은 아직 안 느껴짐, 발목 접을 때 앞쪽 붓기가 걸림
밤	**6~7** 발등 뻐근+욱신, 새벽 2시까지 못 잠. 아이싱하면 완화 → 반깁스+얼음 수건으로 잠 — 재활 쉬는 날. 감기(전신 염증·기침) 겹침, 10/13 계단 하행 부하 영향

10/15 (목)

하루	낮·운동 보행 시 복숭아뼈 쪽 뻐근·묵직한 압박(날카롭지 않음) — 런지 시 뒤꿈치·아킬레스 뻐근·아림
저녁	밤 **3** 잠잘 만함 (10/14 같은 시간 6). 아이싱 덕에 밤 통증 줄어듦 — 감기약으로 졸림

10/16 (금)

하루	낮·운동 셋째 발가락 바로 아래 발등 욱신·아림 — 발가락은 고인 멍으로 아직 어두움. 런지 때 복숭아뼈 뒤쪽 뻐근함 (날카롭지 않음)
운동 후	낮·운동 **시큰거림** — 10/16 운동 후 발목이 시큰거리고 피로함
저녁	낮·운동 피로감, 계단 오를 때 **1~2** · 연속으로 내려갈 때 **8~9** — 외출해서 많이 걸음. 발목에 피로감은 있지만 통증은 크지 않음. 배굴 가동성이 부족해 계단은 한 칸씩 내려감. 연속으로 내려갔을 때 억지로 꺾인 듯 시큰한 통증이 있었음(통증 8~9). 코어 운동 5개는 사용자가 직접 체크한 것이 맞음. 계단은 두 발로 올라가도 문제없음. 다만 올라갈 때 다친 왼발에 체중이 실리면 바깥 복사뼈 쪽이 시큼함(바깥쪽으로 힘이 실리는 느낌, 통증 1~2). 평지 보행은 문제없음.
22:59 밤	거의 없음 (약 **0~1**, '별로 없어')
밤(까치발)	(10/17 00:27 보고) 까치발 첫 시도: 자기 전에 손으로 무릎을 눌러 시작 → 오른발 보조 → 왼발 한발 순서로 진행. 왼발 한발 까치발 높이는 오른발의 약 30%. 종아리와 아킬레스에 힘이 크게 들어감. 20회 하고 멈춤.
밤(배굴)	배굴할 때 양쪽 복사뼈 앞에 압박감(붓기·멍 때문으로 추정). 배굴이 걷기에 가장 부족하다고 느껴 더 신경 쓰기로 함. 발가락 쪽 멍이 남아 있어 만지면 통증.

10/17 (토)

오전	(사진 관찰) 발등 붓기가 눈에 띄게 줄었고 발등 핏줄이 보임. 멍은 뒤꿈치 안쪽과 바깥 복사뼈 아래로 모임. 발가락에는 멍이 아직 조금 남아 있음. 런지 배굴 약 29°.
13:23 보행	보폭이 평소처럼 돌아옴, 절뚝임도 많이 줄어듦
밤	**거의 없음 (약 1)** — 왼발 점프는 아직 안 돼서 깽깽이는 한발 서기까지만 함. 왼발 한발 까치발은 오른발의 30~40%로 어제와 비슷함. 코어는 못 함.

10/18 (일)

오전	낮·운동 **점점 나아지는 중** — 10/17 밤 종아리 아래쪽 피로감: 까치발·깽깽이를 시작한 영향으로 보임. (10:21 보고) 배굴할 때 양쪽 복숭아뼈 뒤 아래가 여전히 뻐근함, 피멍과 붓기가 원인으로 보임. 틈날 때마다 뻐근할 정도로 앞뒤 가동성 로딩을 주고 있으나 눈에 띄는 개선은 아직 없음. 사진: 멍이 아래로 내려가며 옅어지는 중, 내측 뒤꿈치 아래 보라색, 바깥 복사뼈 아래와 2~4번째 발가락에 거무스름한 자국. (10:21 보고) 찌르는 통증은 없고 시큰하고 뻐근한 느낌. 로딩 후 30분~1시간 안에 가라앉으면 지금 강도를 유지하고, 다음 날 더 심해지면 강도를 낮추기로 함.
밤	낮·운동 **1~2** (복숭아뼈 근처) · 밤 **1~2** — 발목이 피곤함. 바깥 복숭아뼈 위 다리 옆(종아리 바깥쪽)이 살짝 뻐근함, 비골근 피로로 추정. 내일 병원에서 말하기로 함. 오늘은 까딱이기·런지만 하고 코어·까치발·깽깽이는 못 함. (22:52 보고) 부상 후 지금까지 콕 찌르듯 아픈 통증은 없었음. 발가락 쪽에 붓기가 남아 있고, 까딱이기나 운동을 하면 특히 뻐근함.

10/19 (월)

오전	(09:56 보고) 10/18 자기 전에 발목이 헐렁하고 살짝 아리며 고정이 안 되는 느낌이 계속 있었음. 붓기가 빠지면서 인대 불안정감이 더 느껴지는 것으로 보이며, 10/19 병원 재활 때 말하기로 함. 사진(09:54): 창살 햇빛·그림자 줄무늬로 멍 면적·발목 폭은 측정 제외. 내측 뒤꿈치 아래 멍은 같은 자리에 남아 있고 발목 앞 띠 모양 멍도 그대로 보임.
진료	(11:19 보고) 시대병원에서 DNA 주사 맞음. 진정이 빠르게 됐고, 인대는 아직 붙지 않았음. 병원 재활·물리치료는 따로 없었고, 개인 재활을 하던 대로 계속함. 다음 주사 10/26(월) 10:30.
저녁(체육관)	(17:24 보고) 통증 어제보다 덜함, 오늘 주사 후 발목 살짝 불편. 체육관에서 보호대 차고 런지 배굴 측정(약 30.0°, 보정 약 31.7°). (18:09 보고) 까치발까지 수행, 까치발 때마다 아킬레스 쪽이 무척 당김(주사 당일). (18:20 보고) 양발로 올라가 왼발로 천천히 내려오기로 바꾸니 까치발 수행이 나아짐. (18:21~18:25 보고) 까치발 시 종아리 떨림(발목보다 종아리가 더 쓰임), 외측 복숭아뼈 쪽 뻐근함. (19:11 보고) 안쪽 복숭아뼈 안쪽 뻐근·살짝 시큼(다친 바깥쪽과 반대 위치).
상체	(19:11 보고) 푸시업 50, 싯업 50, 풀업 40, 링로우 50 · (22:20 보고) 손목 운동(영상 루틴)

밤	**0** — (21:23 보고) 앉아 있을 때 통증 없음 · (22:48 보고) A2 보호대를 차고 까치발이나 발목을 움직이면 안 찼을 때보다 복숭아뼈 주위가 더 뻐근하고 당김. 가만히 있으면 통증 없음. 운동은 보호대 없이 하기로 함

10/20 (화)

하루	기상 **0** — 아침 통증 0. A2 보호대를 차고 자니 외측 복숭아뼈 뒤쪽이 뻐근했고, 보호대를 빼자 바로 사라짐. 걸을 때 왼발 뒤꿈치가 조금씩 들리기 시작해 걸음걸이가 자연스러워짐. (저녁) 휴식일. 발목 까딱이기와 걷기만 함(발목 재활 1/4 해당: 까딱이기). 걸을 때 의식적으로 뒤꿈치를 들어 자연스럽게 걷기에 집중. 통증·힘든 점 없음. 전날 운동이 강해서 쉬어 감. (14:31) 사진 3장(정면 양발·내측 뒤꿈치·발등, 실내 조명). 붓기 좌/우 폭 비율: 전족부 1.01, 중족부 0.97(발목은 측정선이 정강이에 걸려 제외). 멍 면적은 멍이 눈에 보이지만 검출 기준에 안 잡혀 제외. (14:33) 런지 사진: 보호대 없이, 맨발, 약 37.1°(문 가장자리 보정 약 35.9°).

10/21 (수)

오전	기상 **0** — 아침 통증 0. 보호대 없을 때 통증 0, A2 착용 시에만 통증 있음. (11:10) 보호대 없이 아침 사진 3장(정면 양발·내측 뒤꿈치·발등). 붓기 좌/우 폭 비율: 전족부 1.03, 중족부 1.00(10/20 1.01·0.97과 비슷, 오차 범위). 멍은 노랗게 옅어지는 중(눈으로 확인, 면적 수치는 제외). 런지 배굴(11:14, 맨발·보호대 없음, 집 흰 문) 약 33.8°(문 가장자리 기울기 -1.1° 보정 약 34.9°), 10/20 오후 37.1°(보정 35.9°)보다 약간 낮지만 ±5° 오차 안. 복귀 계획(합의): 내번(좌우) 동작은 계속 피함. 런지·달리기·WOD는 A2 보호대 착용. 약 11/14(6주 차)부터 보호대 없이 밴드 내번·외번 재활 시작, 시기는 10/26 초음파로 확인. 더블언더 단계: 한발 까치발 20회 → 제자리 홉 10~20회 → 제자리 점프 1분 → 싱글언더 50~100회 → 더블언더.
저녁	낮·운동 **2** · 밤 **2** — (17:45) 한발 버티기까지 운동함. 버틸 때 발목 뻐근, 중둔근 쪽 자극 옴. 물리치료사 추천 운동 추가(8509 영상 페이지): 벽 사이에 앉아 오른팔로 한쪽 벽, 왼쪽 무릎으로 반대쪽 벽을 밀고 왼발 까치발로 정적 버티기. 목적은 가동성이 아니라 근력·안정성. (22:45) 오늘 통증 약 2. 운동 후 외측 복숭아뼈 아래로 띠처럼 저릿·뻐근한 느낌(찌릿함은 아님). 아이싱·거상 권고, 내일 아침 남아 있는지 확인.

10/22 (목)

오전	기상 **2** — 아침 통증 2. 외측 복숭아뼈 아래 멍 부위 뻐근함 약 2, 발등 중족골 부위 뻐근함 약 2(둘 다 찌릿하지 않음, 표시 사진은 사진 타임라인 10/22 행). 첫 버티기 운동 다음 날 피로로 판단: 오늘은 까치발 버티기·홉 쉬고 까딱이기·런지 가동성만 유지. 아침 통증 1 이하가 되면 재개, 2 이상이 2일 넘게 가면 10/26 진료 때 보여 주기. (09:50) 보호대 없이 아침 사진 3장(정면 양발·내측 뒤꿈치·발등). 붓기 좌/우 폭 비율: 전족부 1.01, 중족부 1.01(10/21 1.03·1.00과 비슷, 오차 범위). 멍은 노랗고 옅어지며 아래로 내려가는 중(눈으로 확인, 면적 수치는 제외). 수면·측면 런지 사진은 아직 받지 못함(받는 대로 추가).

발목 재활 운동 기록 (4개)

체크 페이지 기록 기준 · 2026-10-13 ~ 2026-10-22 · **전체 수행률 59%** (19/32)

날짜	1	2	3	4	일일
2026-10-13	✓	✓	-	-	2/2 (100%)
2026-10-14	·	·	-	-	0/2 (0%)
2026-10-15	✓	✓	-	-	2/2 (100%)
2026-10-16	✓	✓	-	-	2/2 (100%)
2026-10-17	✓	✓	✓	✓	4/4 (100%)
2026-10-18	✓	✓	·	·	2/4 (50%)
2026-10-19	✓	✓	✓	·	3/4 (75%)

날짜	1	2	3	4	일일
2026-10-20	·	·	·	·	0/4 (0%)
2026-10-21	✓	✓	✓	✓	4/4 (100%)
2026-10-22	·	·	·	·	0/4 (0%)

1. 누워서 발목 앞뒤로 까딱이기 (20회 + 발끝 아래 5초 × 15회)
2. 바닥 런지, 무릎을 벽 쪽으로 (10회 · 끝에서 3~5초, 하루 2~3번 나눠서 · 막히기 직전까지 · 까딱이기 먼저 (아프면 누워서 벽 밀기 → 밴드 보조))
3. 까치발 들기 (10~15회 × 2~3세트, 양발→한발 · 대체 단계: 양발로 올라가 왼발로 3~4초 천천히 내려오기, 10회 × 2~3세트 · 팁: 엄지·둘째 발가락 쪽으로 체중, 뒤꿈치가 바깥으로 벌어지지 않게)
4. 깽깽이(한발 뛰기) (한발 서기 30초 → 가벼운 제자리 한발 뛰기)

허리 강화(코어) 운동 기록 (4개)

체크 페이지 기록 기준 · 2026-10-16 ~ 2026-10-22 · **전체 수행률 14%** (4/28)

날짜	1	2	3	4	일일
2026-10-16	✓	✓	✓	✓	4/4 (100%)
2026-10-17	·	·	·	·	0/4 (0%)
2026-10-18	·	·	·	·	0/4 (0%)
2026-10-19	·	·	·	·	0/4 (0%)
2026-10-20	·	·	·	·	0/4 (0%)
2026-10-21	·	·	·	·	0/4 (0%)
2026-10-22	·	·	·	·	0/4 (0%)

1. 데드버그 (좌우 10회 × 2세트 (또는 버드독))
2. 브릿지 3초 버티기 (10회 × 2세트)
3. 무릎 플랭크 (20~30초 × 3)
4. 자기 전 무릎 당기기 스트레칭 (30초 · 무릎 사이 베개)

10/16 추가: 절뚝임·수면 자세로 생긴 허리 통증 관리. 발목은 힘 빼고 좌우(내번) 동작 금지 유지. 다리 저림·허리 통증 악화 시 진료 때 말하기.

런지 배굴 · knee-to-wall

날짜	배굴(보정)	발끝-벽	메모
10/13	22°	미측정	촬영 14:20
10/13	-	약 3cm	체육관 · 발 벽에서 약 3cm, 무릎 아슬아슬하게 닿음, 시큰함에서 멈춤 · knee-to-wall
10/14	37° (보정 32°)	닿음	거리 미측정 · 아킬레스 쪽 압박감. 10/13 약 22° 대비 +10~15°

날짜	배굴(보정)	발끝-벽	메모
10/15 오전	33°	닿음	발끝 벽에 붙임 · 뒤꿈치 누르고 체중 · 오전 측정(운동 직후 아님). 뒤꿈치·아킬레스 뻐근. 벽에서 띄운 사진은 정강이 윤곽이 배경과 섞여 제외
10/16 오전	31°	약 2~3cm	걸레받이·원근 때문에 대략값 · 10/15(발끝 벽에 붙임)와 자세가 달라 직접 비교는 참고용. 복숭아뼈 뒤쪽 뻐근함(날카롭지 않음)
10/17 오전	29° (보정 33°)	약 2~3cm	비스듬한 구도라 대략값 · 10/13 22° → 10/14 32° → 10/15 33.2° → 10/16 30.7° → 10/17 29.4°. 31° 전후에서 유지(측정 오차 ±5° 안). 카메라가 낮고 비스듬해 원근 영향 있음
10/18 오전	33.5° (보정 36°)	약 1~2cm	10/17 29.4° 대비 +4°, 발끝은 벽에 더 가까움(2~3cm → 1~2cm). 오차 ±5° 안이라 개선 경향 정도로 봄
10/19 오전	-	사진 없음	측면 런지 배굴 사진 없음, 각도 측정 안 함
10/19 저녁	30.0° (보정 31.7°)	약 3cm	체육관 17:23 · 발끝 거리는 기둥 기준 · 기둥과 발의 깊이 차이·원근 때문에 대략값 · 벽 대신 랙 기둥에 무릎 닿기, 왼발 발목 보호대·양말 착용. 오늘 DNA 주사 후 발목 살짝 불편, 통증은 어제보다 덜함(17:24 보고). 정강이 앞 피부 경계가 무릎 바로 아래에서 휘어 있어, 잡는 구간에 따라 27.5~30.7°. 배굴은 아침 측정이 기준이라 10/18 아침 33.5°(보정 약 36°)와 직접 비교는 참고용
10/20 오후	37.1° (보정 35.9°)	약 3cm	집 14:33 · 보호대 없이, 맨발, 오후 14:33. 집 흰 장 문에 무릎 닿기. 무릎 아래 곡선과 문 가장자리는 빼고 정강이 앞 피부 경계만 사용(구간별 32.7~38.0°). 배굴은 아침 측정이 기준이라 오후 값은 참고용.
10/21 오전	33.8° (보정 34.9°)	무릎 닿음, 발끝-문 거리 미측정	집 11:14 · 보호대 없이, 맨발, 오전 11:14. 10/20과 같은 집 흰 문. 무릎 아래 곡선과 문 가장자리·벽 띠는 빼고 정강이 앞 피부 경계만 사용(구간별 31.9~36.2°). 10/20 오후 37.1°(보정 35.9°) 대비 약 -3°(보정 -1°), 측정 오차 ±5° 안이라 비슷한 수준. 아침 값이라 기준값으로 사용.

주석: 배굴은 측면 런지 사진에서 정강이가 수직선과 이루는 기울기(10/16부터 앞 정강이 경계를 RANSAC 직선으로 맞춤), 측정 오차 ±5°. 괄호 안 보정값은 벽 모서리(체육관은 랙 기둥) 기울기를 보정한 값(기울기: 10/14 4.7°, 10/16 0°, 10/17 -3.4°, 10/18 -2.9°, 10/19 -1.7°, 10/20 1.2°, 10/21 -1.1°). 발끝-벽은 무릎이 벽에 닿은 상태에서 발 길이 26cm 기준으로 사진 추정한 대략값.

정정: 10/19 체육관 값은 처음에 정강이 대신 뒤쪽 기둥 경계를 잡아 23.8°로 잘못 쟀음. 원본 해상도에서 정강이 앞 피부 경계(무릎 아래 곡선 부분 제외)로 다시 재 30.0°(보정 31.7°)로 고침.



df_L_20261013



df_L_20261014

df_L_20261015_gap

df_L_20261015_touch

df_L_20261016



df_L_20261017

df_L_20261018

df_L_20261019_gym

df_L_20261020

df_L_20261021

붓기·멍 추이

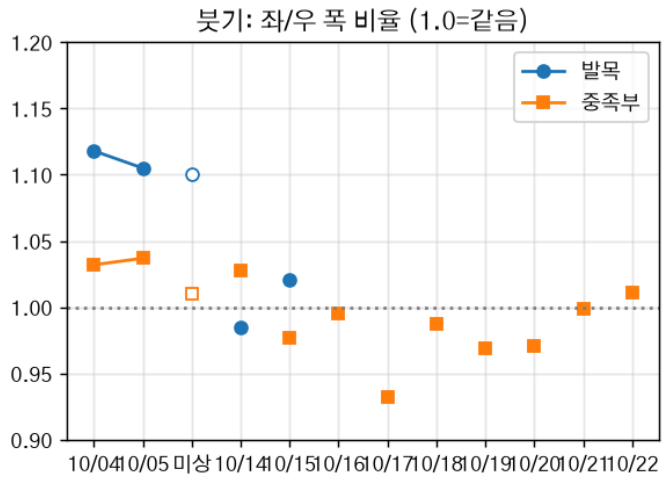

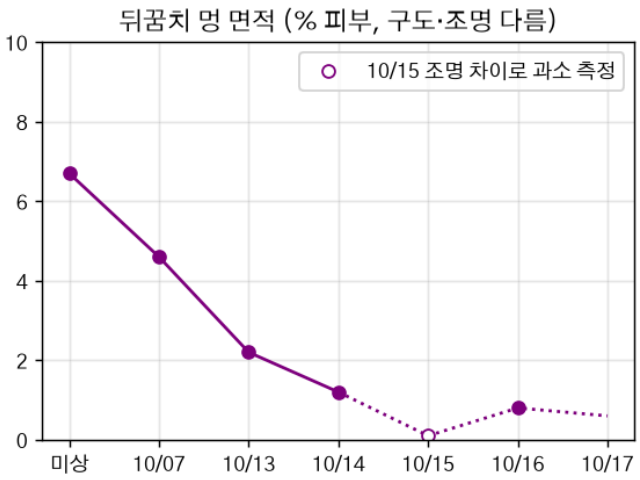

촬영	전족부	중족부	발목
10/04	1.03	1.03	1.12
10/05	1.02	1.04	1.10
미상	1.01	1.01	1.10
10/14	1.06	1.03	0.98
10/15	1.04	0.98	1.02
10/16	1.04	0.99	제외
10/17	0.98	0.93	제외
10/18	1.03	0.99	제외
10/19	1.08	0.97	제외
10/20	1.01	0.97	제외
10/21	1.03	1.00	제외
10/22	1.01	1.01	제외

촬영	뒤꿈치 멍 면적
미상	6.7%
10/07	4.6%
10/13	2.2%
10/14	1.2%
10/15	0.1%
10/16	0.8%
10/17	0.6%

좌/우 폭 비율, 1.0=같음

회복 타임라인

날짜	정면 양발	내측·뒤꿈치	발등·발가락
2026-10-03 16:46			
2026-10-04 23:34			
2026-10-05 20:28			
날짜 미상			

날짜	정면 양발	내측·뒤꿈치	발등·발가락
2026-10-07 18:42			
2026-10-13 10:51~14:19			
2026-10-14 오전 ~11:35			

날짜	정면 양발	내측·뒤꿈치	발등·발가락
2026-10-15 오전			
2026-10-16 오전			
2026-10-17 오전			
2026-10-18 오전			

날짜	정면 양발	내측·뒤꿈치	발등·발가락
2026-10-19 09:54·17:23			
2026-10-20 14:30~14:32			
2026-10-21 11:10			

날짜	정면 양발	내측·뒤꿈치	발등·발가락
2026-10-22 아침		 	

사진 원본·날짜별 메모는 8509 회복 타임라인

인도 출국 전 복귀 계획

목표: 다친 날(10/3)부터 약 8주. 인도 출국 예상일 11/14 또는 11/21. 출국 전 크로스핏 가벼운 와드 가능, 인도에서도 집에서 재활 지속.

기간	목표
10/17~10/23 (3주차)	배굴 각도 오른발과 비슷하게 · 한발 서기 30초 · 왼발 한발 까치발 10회
10/24~10/30 (4주차)	계단 번갈아 내려가기 · 한발 까치발 15회 · 밴드 바깥쪽 근육(비골근) 운동 시작(주사 진료 때 확인 후)
10/31~11/06 (5주차)	제자리 깽깽이와 가벼운 양발 점프 · 바이크·로잉·상체 위주로 크로스핏 복귀
11/07~11/14 (6주차)	한발 까치발 20회 양쪽 비슷하게 · 가벼운 조깅 · 줄넘기 조금 · 인도 재활 프로그램 정리
11/15~11/21 (7주차)	21일 출국 시 여유 주간

붓기 관리: 자주 다리 올려두기 · 다리를 올린 채 발목 펌프 1~2시간마다 20~30회 · 낮에 압박 붕대 · 활동 후 아이싱

배굴 런지 요령: 배굴 런지는 하루 2~3번으로 나눠서 하고, 끝에서 3~5초 버팁니다. 꽉 막히는 느낌이 오기 직전까지만 하고, 시작 전에 발목 까딱이기를 먼저 합니다.

치료 일정: 개인 재활 계속 + 주 1회 DNA 주사(PDRN, 10/12부터 매주 월요일). 병원 재활·물리치료는 따로 없음. 다음 주사: 10/26(월) 10:30 시대병원

주의: 주 1회 주사 진료 때 확인하며 조정. 좌우(내번) 동작과 연속 계단 내려가기는 당분간 주의. 박스 점프·더블언더·런지는 한발 까치발과 깽깽이가 편해진 뒤에 넣기.

다음 할 일

- 매일 기상·운동 후·밤 통증과 knee-to-wall(cm) 기록
- 주 1회 같은 구도로 정면 양발(두 발 띄우고)·내측·뒤꿈치·측면 런지 사진
- 운동 중 통증 3/10 초과 시 강도 낮춤 · 좌우(내번) 동작은 아직 금지
- 개인 재활 계속 + 주 1회 DNA 주사 (다음 10/26 월 10:30)

각주: 각도·붓기·멍은 사진 피부 분할 후 윤곽 직선/폭/색 비율로 계산(배굴 ±5°, 10/14는 벽 기울기 보정값). 구도·조명 차이로 경향 참고용.